

Experiencia de Biopsia Core Mamaria Ecoguiada. Relación entre BI-RADS y resultado anatomopatológico

Sabina Ferretti, Eugenia
Renati,** Brenda Ferreyra,***
Pablo García****

Resumen

Objetivo

Relacionar la clasificación BI-RADS con los resultados anatomopatológicos obtenidos por Biopsia Core mamaria ecoguiada.
Determinar la sensibilidad y especificidad de la biopsia mamaria con aguja gruesa guiada por ecografía como procedimiento diagnóstico de lesiones mamarias.

Material y método

Se llevó a cabo una revisión retrospectiva de 60 reportes de patología de las biopsias de mama realizadas en el Departamento de Imagenología Mamaria de la Clínica y Maternidad Colón de la Ciudad de Mar del Plata en el período comprendido entre octubre de 2012 y octubre de 2014.

Resultados

En nuestro estudio, encontramos un porcentaje de malignidad del 87,5% para los BI-RADS V, del 20,4% para los BI-RADS IV y del 0% para los BI-RADS III y II.

Conclusiones

Las biopsias con aguja gruesa realizadas bajo guía ecográfica son un método de alta especificidad y sensibilidad para el diagnóstico de cáncer de mama; en nuestro trabajo, la confirmación diagnóstica de los BI-RADS V imagenológicos fue altamente específica y concordante con la literatura.

* Clínica y Maternidad Colón de Mar del Plata, Provincia de Buenos Aires.

**Hospital Privado de la Comunidad de Mar del Plata, Provincia de Buenos Aires.

*** Consultorio de Patología mamaria del Hospital Interzonal General de Agudos (HIGA) de Mar del Plata, Provincia de Buenos Aires.

En el caso de los BI-RADS IV, si bien se encuentra el porcentaje de malignidad dentro de lo esperado en la literatura, debemos mejorar la selección de los casos y subclasificarlos de acuerdo con sus características imagenológicas en a, b y c, evaluando la sensibilidad diagnóstica del método de punción en cada uno de estos subgrupos.

Palabras clave

MAMA. CÁNCER. PUNCIÓN. BIOPSIA. CORE.

Summary

Objective

Linking BI-RADS classification with pathological results obtained by ultrasound-guided breast biopsy core.

To determine the sensitivity and specificity of breast core needle biopsy guided by ultrasound as a diagnostic procedure for breast lesions.

Materials and method

Retrospective review of 60 reports of pathology of breast biopsies performed in the department of breast imaging of Colon Clinic in the period covered between October 2012 and October 2014.

Results

In our study, we found a rate of malignancy for BI-RADS V of 85,7%, BI-RADS IV of 20,4% and BI-RADS III and II of 0%.

Conclusions

Core needle biopsy performed under ultrasound guidance are a method of high specificity and sensitivity for the diagnosis of breast cancer; in our study confirmed diagnosis of BI-RADS V imaging was highly specific and consistent with the literature; BI-RADS IV, though is the percentage of malignancy within expected in literature, should improve the selection of cases and subclass them, according to their imaging characteristics, in a, b and c, assessing the sensitivity diagnosed method puncture in each these subgroups.

Key words

BREAST. CANCER. BI-RADS. BIOPSY. CORE.

INTRODUCCIÓN

Las biopsias percutáneas se han convertido, hoy en día, en el método diagnóstico más utilizado para la evaluación de las lesiones de mama sospechosas. Su uso se ha incrementado en los últimos años, y la realización bajo guía por imágenes ha disminuido el número de muestras insuficientes, como las que se obtenían cuando se realizaban de manera ciega.¹

Las biopsias percutáneas tienen varias ventajas bien documentadas en la literatura cuando se comparan con la biopsia quirúrgica; entre ellas, se encuentran la accesibilidad a lesiones pequeñas, menores de 5mm, o a lesiones superficiales, tanto en la mama como en la axila, así como la adecuada tolerancia al procedimiento y el corto tiempo de recuperación por partes de los pacientes.²

A diferencia de las biopsias quirúrgicas, la biopsia percutánea guiada por imágenes es un método mínimamente invasivo; se puede realizar con anestesia local, es ambulatoria y no requiere preparación previa, aun en pacientes anticoagulados.³ Además su costo es menor.

El sistema Breast Imaging Reporting and Data System (BI-RADS), implementado por el Colegio Americano de Radiología, fue diseñado para estandarizar tanto las interpretaciones de los exámenes mamográficos como el reporte de los resultados. De esta manera, las lesiones mamarias se clasifican en 6 grupos bien definidos. Asimismo, se agrupan según la probabilidad de malignidad, y se ha podido establecer un factor pronóstico y de seguimiento de las lesiones encontradas.⁴

Sin embargo, aún existe en nuestro medio gran variabilidad entre los radiólogos en cuanto a la interpretación de las imágenes de mamografía y ecografía, así como en la recomendación de la conducta a seguir.

OBJETIVO

Relacionar la clasificación de BI-RADS con los resultados anatomopatológicos obtenidos por Biopsia Core mamaria ecoguiada.

Determinar la sensibilidad y especificidad de la biopsia mamaria con aguja gruesa guiada por ecografía como procedimiento diagnóstico de lesiones mamarias.

MATERIAL Y MÉTODO

Se llevó a cabo una revisión retrospectiva de los reportes de patología de Biopsias Core de mama ecoguiadas de 60 pacientes, en el Departamento de Imagenología Mamaria de la Clínica y Maternidad Colón de Mar del Plata, en el período comprendido entre octubre de 2012 y octubre de 2014.

Las biopsias fueron realizadas con el equipo de ultrasonido *Esaote My Lab 20 Plus*, con transductor lineal de alta resolución de 7,5 MHz-12 MHz, y agujas 16G.

Las 60 biopsias de mama efectuadas mediante ecografía correspondieron a pacientes del sexo femenino (100%), de un promedio de edad de 44 años –con rangos que van de 21 a 68 años–. Todas ellas se acompañaron de reporte histopatológico final.

Con el conjunto de datos recolectados, se procedió a llenar los anexos elaborados para dicha investigación. Luego, esa información se volcó en una hoja de concentrado final de donde se obtuvieron todos los datos para

Cuadro I. Distribución por edad y sexo

Sexo	% pacientes	Edad promedio	Rango de edad
Femenino	60 (100%)	44 años	21-68 años

Cuadro II. Resultado histopatológico según BI-RADS

	Nº de biopsias	Nº de resultados + para cáncer
BI-RADS V	7	6
BI-RADS IV	44	9
BI-RADS III	8	0
BI-RADS II	1	0

Cuadro III. Última actualización BI-RADS

BI-RADS I	Mama normal.
BI-RADS II	Patología benigna.
BI-RADS III	Sugestiva benignidad : < 2 %.
BI-RADS IV a	Baja a moderada sospecha: 2-10% (5%).
BI-RADS IV b	Moderada sospecha: 11-40% (35%).
BI-RADS IV c	Moderada a alta sospecha: 41-94% (70%).
BI-RADS V	Alta sospecha: 95%.
BI-RADS VI	Malignidad confirmada: 100%.
BI-RADS 0	Estudio insuficiente.

sacar el porcentaje de malignidad de los BI-RADS IV, V, III y II, el cual se obtuvo con una regla de tres, mientras que los objetivos específicos se obtuvieron a través de una tabla cuadrangular, en donde se variaron los verdaderos positivos (VP), verdaderos negativos (VN), falsos positivos (FP) y falsos negativos (FN). A partir de estos valores, se determinaron: la sensibilidad (S), la especificidad (E), el valor predictivo positivo (VPP) y el valor predictivo negativo (VPN).

RESULTADOS

Como se señaló, se estudiaron 60 biopsias, de pacientes –100% mujeres– cuya edad promedio fue de 44 años –con rango de 21 a 68 años–. (Cuadro I) Resultaron positivos a cáncer 6 (85,7%) de las 7 biopsias de BI-RADS V y 9 (20%) de las 44 biopsias de BI-RADS IV. Fueron negativos -0% positivos- las 8 BI-RADS III y la biopsia del BI-RADS II. (Cuadro II)

De las 60 pacientes estudiadas, 51 (81%) tenían diagnóstico imagentológico (mamográfico + ecográfico) BI-RADS IV y V, de las cuales 15 (29%) resultaron positivas a cáncer de acuerdo con su reporte histopatológico final y 36 (71%) resultaron ser negativas.

En las 9 pacientes restantes (15%) cuyo informe imagentológico hacía presumir benignidad (BI-RADS II y III), esto se confirmó en el 100%: resultaron con cambios fibroquísticos, fibroadenomas, hiperplasia ductal, fibrosis y tejido normal. En el Cuadro II se observan los resultado histopatológico según BI-RADS.

Para medir la sensibilidad y especificidad del método, clasificamos los BI-RADS con el porcentaje de probabilidad de cáncer según la última revisión⁵ (Cuadro III). La sensibilidad (S), la especificidad (E), el valor predictivo positivo (VPP) y el valor predictivo negativo (VPN) se determinan según las siguientes fórmulas:

$$\begin{array}{ll} \text{SENSIBILIDAD (S):} & \frac{VP \times 100}{VP + FN} & \text{ESPECIFICIDAD (E):} & \frac{VN \times 100}{VN + FP} \\ \\ \text{VPP:} & \frac{VP \times 100}{VP + FP} & \text{VPN:} & \frac{VN \times 100}{VN + FN} \\ \\ \text{FN:} & \frac{FN \times 100}{FN + VP} & \text{FP:} & \frac{FP \times 100}{FP + VP} \end{array}$$

donde

FN: Falsos Negativos; FP: Falsos Positivos; VN: Verdaderos Negativos; VP: Verdaderos Positivos; VPP: Valor Predictivo Positivo; VPN: Valor Predictivo Negativo.

De acuerdo con esta clasificación, la sensibilidad del método para los BI-RADS V fue del 100%, la especificidad del 89%, con un valor predictivo positivo de 86% y un valor predictivo negativo del 100%. (Cuadro IV)

Para los BI-RADS IV, esos valores fueron: sensibilidad del 100%, especificidad del 19%, con un valor predictivo positivo del 20% y un valor predictivo negativo del 100%. (Cuadro V).

Cuadro IV. Sensibilidad (S), especificidad (E), valor predictivo positivo (VPP) y valor predictivo negativo (VPN) del método para BI-RADS V

	Histología positiva	Histología negativa	
BI-RADS V	6	1	VPP 86%
BI-RADS II Y III	0	8	VPN 100%
	FN 0%	FP 14%	
	S 100%	E 89%	

Cuadro V. Sensibilidad (S), especificidad (E), valor predictivo positivo (VPP) y valor predictivo negativo (VPN) del método para BI-RADS IV

	Histología positiva	Histología negativa	
BI-RADS IV	9	35	VPP 20%
BI-RADS II Y III	0	8	VPN 100%
	FN 0%	FP 86%	
	S 100%	E 19%	

DISCUSIÓN

El cáncer, en todas sus formas de presentación, es una de las principales causas de muerte en los países desarrollados. Su diagnóstico, control y tratamiento genera altos costos. Las neoplasias mamarias, por su alta incidencia, son la segunda causa de muerte por cáncer en mujeres argentinas.⁶ Esto torna fundamental su diagnóstico precoz. Es por ello que comenzamos la experiencia con el diagnóstico histológico con aguja gruesa Core ecoguiada. Al igual que otros autores, como Kaufmann y Morrow, adherimos a la recomendación de determinar en el preoperatorio la naturaleza histológica de las lesiones mamarias tanto palpables como no palpables.⁷ Este concepto es de suma importancia tanto para una mejor planificación de la conducta (sea esta quirúrgica, tratamiento neoadyuvante o seguimiento), como para evitar cirugías innecesarias invasivas y costosas^{8, 9, 10, 11, 12, 13} pero, sobretudo, porque permite dialogar con la paciente acorde al diagnóstico que presenta.^{11, 14, 15, 16}

Lograr remplazar la biopsia diferida tradicional o por congelación (considerada Gold Standard) por un método microinvasivo fue de primordial importancia.^{9, 17, 18}

Gráfico 1. Total de biopsias Core realizadas

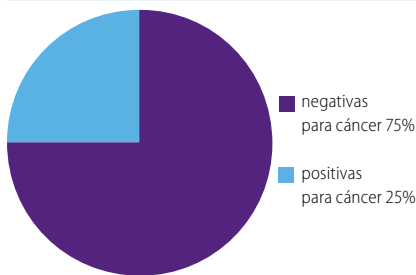

Gráfico 2. Total de biopsias Core realizadas en BI-RADS V

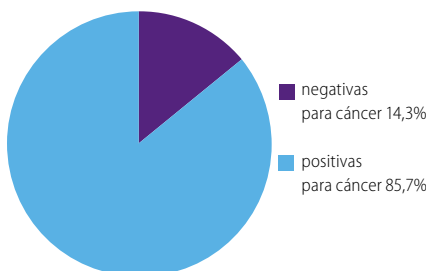


Gráfico 3. Total de biopsias Core realizadas en BI-RADS IV

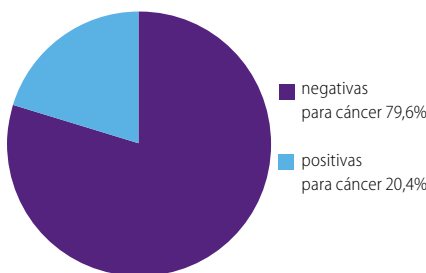
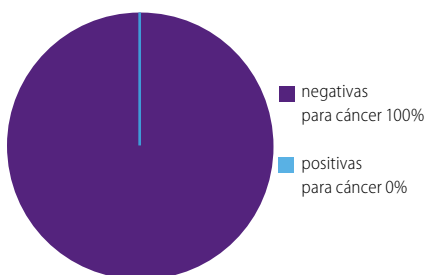


Gráfico 4. Total de biopsias Core realizadas en BI-RADS II y III



White *et al.*²³ refieren que, en aquellas pacientes donde el diagnóstico de malignidad se realizó en el preoperatorio por biopsia histológica Core, se le facilitó al cirujano la toma de decisiones definitivas sobre el tratamiento, generando en el acto operatorio un mejor y mayor volumen de las piezas quirúrgicas y márgenes negativos; por ello, concluyen que el diagnóstico preoperatorio brinda mayores márgenes de decisión, menor porcentaje de márgenes comprometidos y, por ende, un menor número de procedimientos para el tratamiento definitivo.

Existen estudios publicados sobre la utilidad de las biopsias mamarias ecoguiadas que permiten comparar diversos resultados sobre sensibilidad, especificidad y valor predictivo.

En nuestro estudio, del total de las pacientes –60 (100%)–, solo 15 (el 25%) resultó positivo para cáncer (Gráfico 1). Si comparamos con diversos estudios publicados^{17, 19, 20, 21}–en donde se reporta un 20% de positivos en las biopsias–, podemos concluir que nos encontramos dentro de los parámetros mundiales reportados.^{22, 23}

Por lo que respecta a los BI-RADS V, 6 casos (el 85,75%), resultaron positivos para cáncer; y para los BI-RADS IV, la positividad se dio en 9 (el 20,4%) (Gráficos 2 y 3). Estos resultados, comparados con la última actualización de BI-RADS, están dentro de lo esperado.

Como se puede observar, hubo pacientes que no fueron BI-RADS IV ni V. Dentro de ese grupo, la gran mayoría fue BI-RADS III, y la principal razón por la que se les realizó biopsia fue la cancerofobia (Gráfico 4).

CONCLUSIÓN

La punción Core ecoguiada como procedimiento diagnóstico preoperatorio de lesiones mamarias BI-RADS IV y V es un método diagnóstico de alta sensibilidad y especificidad para el diagnóstico de la patología mamaria.

La precisión diagnóstica del método en nuestro estudio está dentro de los parámetros descriptos en la literatura nacional e internacional, siendo un método diagnóstico sumamente confiable, por lo que debe ser el procedimiento de elección para el diagnóstico de cáncer en las lesiones mamarias.

REFERENCIAS

1. Liberman L Percutaneous Imaging-guided core breast biopsy. *Radiol Clin North Am* 2002, May; 40 (3): 483-500.
2. Liberman L, Feng TL *et al.* Ultrasound guide core breast biopsy: utility and costeffectiveness. *Radiology* 1998; 208.
3. Meyer JE, Smith DN, Lester SC, Kaelin C, DiPiro PJ, Denison C *et al.* Large core needle biopsy of nonpalpable breast lesions. *JAMA* 1999, May 5; 281 (17): 1638-41.
4. Margolin F, Leung JW, Jacobs RP, Denny SR. Percutaneous imaging-guided core breast biopsy: 5 years experience in a community hospital. *AJR Am J Roentgenol* 2001, Sep; 177 (3): 559-64.
5. American College of Radiology (ACR). Breast Imaging Reporting and Data System (BI-RADSTM). Fourth Edition. Reston (VA): American College of Radiology, 2003.
6. Borracci RA, Baldi J (h), Arribalzaga EB, Ferraina P. y col. Años potenciales de vida perdidos por cáncer en la Argentina entre 1997 y 2007. *Rev Arg Cirug* 2009; 97 (3-4): 91-98.
7. Consenso Nacional Intersociedades sobre cáncer de mama. Pautas para el diagnóstico y manejo de las lesiones mamarias subclínicas. Buenos Aires: Academia Nacional de Medicina, 2006.
8. Liberman L, Sama MP. Cost-effectiveness of stereotactic 11-gauge directional vacuum-assisted breast biopsy. *AJR* 2000; 175: 53-58.
9. Liberman L, Goodstine S, Dershaw D, Morris E, Latrenta L, Abramson A, Van Zee K. One operation after percutaneous diagnosis of nonpalpable breast cancer: frequency and associated factors. *AJR* 2002; 178: 673-679.
10. Cangiarella J, Gross J, Symmans F, Waisman J, Petersen B, D'Angelo D, Singer C, Axelrod D. The incidence of positive margins with breast conserving therapy following mammo-tome biopsy for microcalcification. *J Surg Oncol* 2000; 74: 263-266.
11. Liberman L. Clinical management issues in percutaneous core breast biopsy. *Radiol Clin North Am* 2000; 38(4):791-807.
12. De Paredes ES, Langer TG, Cousins J. Interventional breast procedures. *Curr Probl Diagn Radiol* 1998; 27(5): 133-84.
13. Hatmaker AR, Donahue RM, Tarpley JL, Pearson AS. Cost-effective use of breast biopsy techniques in a Veterans health care system. *Am J Surg* 2006; 192 (5): e37-41.
14. Lema B. De la mastectomía radical a la biología molecular. El papel del patólogo en patología mamaria a través de los últimos 50 años. *Rev Arg Mastol* 2008; 27 (97): 268-273.
15. Usami S, Moriya T, Kasajima A, Suzuki A *et al.* Pathological aspects of core needle biopsy for non-palpable breast lesions. *Breast Cancer* 2005; 12 (4): 272-278.
16. The palpable breast lump: information and recommendations to assist decision making when a breast lump is detected. The Steering Committee on Clinical Practice Guidelines for the Care and Treatment of Breast Cancer. *CMAJ* 1998; 158 (Suppl 3): S3-S8.
17. Meneses L, Aspee C, Maldonado C, Linares V. Biopsia core en lesiones mamarias palpables. Experiencia del Hospital El Pino. Concordance between core percutaneous and surgical biopsies of breast lesions. Importance of lesion diameter. *Rev Chil Cir* 2007; 59 (3): 191-197.
18. Helbich TH, Rudas M, Haitel A, Kohlberger PD, Thurnher M, Gnant M, Wunderbaldinger P, Wolf G, Mostbeck GH. Evaluation of needle size for breast biopsy: comparison of 14-, 16-, and 18-gauge biopsy needles. *AJR* 1998; 171 (1): 59-63.
19. Minkowitz S, Moskowitz R, Khafif RA, Alderete MN. TRU-CUT needle biopsy of the breast. An analysis of its specificity and sensitivity. *Cancer* 1986; 57 (2): 320-3.
20. Cipolla C, Fricano S, Vieni S, Amato C, Napoli L, Graceffa G, Latteri S, Latteri MA. Validity of needle core biopsy in the histological characterization of mammary lesions. *Breast* 2006; 15 (1): 76-80.
21. Homesh NA, Issa MA, El-Sofiani HA. The diagnostic accuracy of fine needle aspiration cytology versus core needle biopsy for palpable breast lump(s). *Saudi Med J* 2005; 26 (1): 42-6.
22. Wu YC, Chen DR, Kuo SJ. Personal experience of ultrasound-guided 14-gauge core biopsy of breast tumor. *Eur J Surg Oncol* 2006; 32 (7): 715-8.
23. White RR, Halperin TJ, Olson JA Jr, Soo MS, Bentley RC, Seigler HF. Impact of core-needle breast biopsy on the surgical management of mammographic abnormalities. *Ann Surg* 2001; 233 (6): 769-77.
24. McMahon AJ, Lutfy AM, Matthew A, Walls AD, McOrmick JS, Henderson MA, Auld CD. Needle core biopsy of the breast with a spring-loaded device. *Br J Surg* 1992; 79 (10): 1042-5.

25. Lorusso C, Blejman O, Corrao F, Castrobarba M, Guixá H, Orti, R, Testa R. Experiencia del Servicio de Ginecología del Hospital Italiano y del Servicio de Diagnóstico por Imágenes del Hospital Italiano en biopsias radioquirúrgicas – 2587 pacientes. *Rev Arg Mastol* 2004; 23 (81): 302-314.
26. Núñez De Pierro A, Agejas G, Allemand D, Musso G, Margossian A. Lesiones mamarias subclínicas. Análisis de los resultados del estudio quirúrgico. *Rev Arg Mastol* 1997; 16 (53): 396-412.
27. Margossian J, Bernardello E, Muller Perrier G, Margossian AL, Bustos JA, Otero Vázquez D. Protagonismo y liderazgo de la biopsia radioquirúrgica en el diagnóstico definitivo de las lesiones mamarias no palpables. Evaluación crítica sobre 1089 casos. *Rev Arg Mastol* 2001; 20 (67): 102-115.
28. Kaufman CS, Delbeeq R, Jacobson L. Excising the reexcision: Stereotactic core-needle biopsy decreases need for reexcision of breast cancer. *World J Surg* 1998; 22: 1023-1028.

DEBATE

Dr. Elizalde: Está en discusión el trabajo de la doctora Ferretti y colaboradores. ¿Alguna pregunta?

Dr. Hauszpigiel: ¿Cuáles fueron las indicaciones de biopsia de los BI-RADS II y III?

Dra. Ferretti: En general, cancerofobia o antecedente familiar de cáncer de mama.

Dr. Elizalde: ¿Había un *slide* de BI-RADS I y II?

Dra. Ferretti: No, III y II.

Dr. Elizalde: Bueno, el III es probable que sea por el número; el número es bajo. Porque el número que tienen de BI-RADS III creo que era 8.

Dra. Ferretti: Sí.

Dr. Elizalde: Es muy bajo. Quizás cuando tengan una *n* mayor....

Dra. Ferretti: Claro, ahí podemos medir un poco más.

Dr. Elizalde: Podrían tener un poco más de casos, pero biopsiar un II no es lo habitual.

Dra. Ferretti: Sí, no se justifica, no es lo habitual.

Dr. Elizalde: No se encuentra razón, por lo menos a simple vista.

Dra. Ferretti: No, solamente por pedido de la paciente. Por su tranquilidad. De todas maneras fue una sola.

Dr. Uriburu: Quería preguntarles, primero, si tuvieron correlación con la biopsia quirúrgica definitiva de todos los casos, incluso de los benignos; y dos, si evaluaron o si tuvieron algún porcentaje de subestimación diagnóstica o de falsos negativos.

Dra. Ferretti: No tuvimos falsos negativos. El trabajo fue la relación de la Core Biopsy con la histopatología. BI-RADS con la histopatología de la Core, nada más. Hicimos otro trabajo en relación con las cirugías.

Dr. Elizalde: Me parece entender que lo que dice el Dr. Uriburu es que, metodológicamente, lo correcto es, para poder decir que son negativos....

Dra. Ferretti: Para decir falsos negativos tendríamos que saber qué dio la cirugía.

Dr. Elizalde: A los negativos tendrían que haberles hecho una biopsia.

Dra. Ferretti: Claro, pero como esto fue relacionándolo con los BI-RADS y los porcentajes de los BI-RADS...

Dr. Elizalde: Yo no sé si es ético hoy en día, a pesar de que metodológicamente sea correcto, hacerle una Core negativa, más en II, III, hacer una biopsia.... En BI-RADS V sí.

Dra. Ferretti: Sí, en el V lo hicimos; fue uno solo y dio positivo.

Dr. Elizalde: En BI-RADS V tienen el 85% u 86%, están un poco por abajo del estándar. Muy bien por el esfuerzo, muchas gracias.

Dr. Novelli: La pregunta estaba concatenada con lo que decían ustedes recién, sobre todo con la correlación histológica en un BI-RADS V. Los negativos por Core Biopsy...

Dra. Ferretti: Uno solo negativo...

Dr. Novelli: ¿Y pero se quedaron tranquilos con eso?

Dra. Ferretti: No, se operó.

Dr. Novelli: ¿Y fue negativa?

Dra. Ferretti: No, fue positiva.

Dr. Novelli: ¿Fue positiva? O sea que es un falso negativo, lo cual es un índice importante ¿no? Esa era la pregunta.