

SESIÓN CIENTÍFICA

Disección axilar dirigida: Nuestra experiencia con el uso de suspensión de carbón activado.

*África Piñeiro, M. Laura Negri,
Laura Cosaka, Alejandra Varela,
Juliana Marulanda, Martín Loza,
Federico Coló, Verónica Fabiano,
Victoria Constanzo, Adrián
Nervo, Mora Amat, Daniel Mysler*

RESUMEN

Objetivo

Determinar la tasa de identificación intra operatoria por el médico cirujano de los ganglios marcados con suspensión de carbón activado previo a la neoadyuvancia.

El objetivo secundario es determinar la concordancia entre los ganglios linfáticos marcados con carbón y aquellos considerados ganglios centinelas.

Material y método

Es un estudio retrospectivo desde el año 2016 hasta el año 2020.

Se incluyeron 27 pacientes con cáncer de mama en estadios T1 - T3 que realizaron quimioterapia neoadyuvante y con axila con estadio N1 y N2. Los ganglios axilares biopsiados con resultado positivo fueron marcados con suspensión de carbón activado, posteriormente las pacientes realizaron quimioterapia neoadyuvante. Se evaluó la tasa de detección y concordancia del ganglio marcado con el ganglio centinela durante el procedimiento quirúrgico.

Resultados

Del total de pacientes en 20 casos se realizó efectivamente la identificación por inspección visual de la suspensión de carbón activado en la cavidad axilar durante la cirugía. La tasa de detección fue del 74%. Del total de 20 pacientes en los cuales se identificó carbón visualmente en el acto quirúrgico, 16 se sometieron a biopsia de ganglio centinela. En 81% de los casos hubo una coincidencia entre el ganglio marcado con carbón y el ganglio centinela.

Conclusiones

En nuestro trabajo la tasa de detección intraoperatoria de los ganglios marcados con carbón está en concordancia con lo publicado en la literatura. Esto catapultó a este método de marcación como una alternativa factible para realizar una disección axilar dirigida asegurándole al médico cirujano la resección de un ganglio positivo de inicio para su análisis anatomopatológico de respuesta.

Hemos comprobado que la marcación con carbón no interfiere con la técnica estándar utilizada para la biopsia de ganglio centinela sino que su uso en conjunto mejora la técnica diagnóstica.

Palabras Clave

Suspensión de carbón activado, disección axilar dirigida, quimioterapia neoadyuvante, biopsia de ganglio centinela.

ABSTRACT

Objective

The aim of this study was to determine the rate of identification of activated charcoal suspension during surgery in positive lymph nodes before neoadjuvant chemotherapy. The secondary objective is to determine the rate of concordance between the marked lymph nodes and the sentinel lymph nodes.

Material and method

A retrospective study that goes from the year 2016 – 2020. It includes 27 patients with breast cancer (T1 –T3) and positive lymph nodes (N1 –N2). Patients with biopsy – confirmed nodal metastases were marked with activated charcoal suspension in the sampled node. After this procedure, patients underwent neoadjuvant chemotherapy and axillary surgery. The rate of detection and the concordance of the marked lymph node with the sentinel lymph nodes was calculated.

Results

Of the 27 patients enrolled in this study in 20, the marked node was detected during surgery. The detection rate was of 74%. Of these 20 patients, 16 had sentinel node biopsy. There was an 81% rate of concordance between the sentinel lymph node and the tattooed lymph node.

Conclusions

In our study, the detection rate of marked lymph node is concordant with the numbers published by other studies. This shows that axillary lymph node tattooing with activated charcoal suspension is a viable, low cost and precise method when performing targeted axillary dissection.

We identified that the tattooing procedure does not affect the standard sentinel node biopsy, in fact, when used together it improves its diagnostic performance.

INTRODUCCION

Determinar el estado de la axila sigue siendo uno de los factores pronósticos más importantes en pacientes con cáncer de mama.¹ El rastreo ecográfico y la eventual biopsia bajo guía ecográfica de los ganglios linfáticos se ha convertido en un método de elección para la correcta estadificación pre quirúrgica y/o pre quimioterapia de la axila.²

La técnica de ganglio centinela ha demostrado menor morbilidad y mejor calidad de vida para las pacientes en comparación con la técnica de vaciamiento axilar.³ Actualmente para aquellas pacientes

con cáncer de mama que presentan axila clínicamente negativa la biopsia de ganglio centinela es un procedimiento de rutina.

Es frecuente que se realice quimioterapia neoadyuvante (QNA) a aquellas pacientes con axila positiva para metástasis de cáncer de mama al momento del diagnóstico. En un 40 – 70% de éstas pacientes luego de haber realizado el tratamiento sistémico presentan una respuesta patológica completa en la axila.²⁻⁴

La alteración de los vasos linfáticos o la regresión no uniforme de las metástasis ganglionares pueden limitar la utilidad de la biopsia de ganglio centinela.⁵

Algunos trabajos que han querido comprobar la factibilidad de este procedimiento para estas pacientes son el estudio SENTinel NeoAdjuvant (SENTINA) y el estudio del American College of Surgeons Oncology Group (ACOSOG) Z1071 (Alliance). Estos concluyeron que la tasa de falsos negativos de la biopsia de ganglio centinela luego de la QNA era de un 14,2% y 12,6% respectivamente.⁶⁻⁷ Dado que son resultados clínicamente no aceptables se vió que el uso de la biopsia de ganglio centinela con la evaluación de un solo ganglio no era una técnica aceptable para estas pacientes.⁸

En un subgrupo del estudio ACOSOG Z1071 en el que se evaluaron tres o más ganglios, se realizó una técnica dual y también se realizó una marcación con clip en el ganglio axilar biopsiado con resultado positivo previo al tratamiento sistémico. Se demostró que la tasa de falsos negativos de la biopsia de ganglio centinela para ese subgrupo descendía a 6,8%, haciéndolo clínicamente aceptable.⁷

Es así que se pudo comprobar, que la evaluación específica del ganglio linfático con metástasis comprobada al momento del diagnóstico, entre otras cosas, mejora la valoración de la respuesta axilar a la QNA y es una adición sumamente útil al momento de la estadificación quirúrgica.⁹

Es por esto que las guías del National Comprehensive Cancer Network (NCCN) recomiendan, la marcación del ganglio biopsiado⁹⁻¹⁰ previo al tratamiento de quimioterapia. Este procedimiento es conocido como disección axilar dirigida.¹

Son varios los marcadores que han sido propuestos. Recientemente se ha comenzado a utilizar el uso de la suspensión de carbón activado para la marcación de ganglios axilares. Esta es una técnica que tiene la ventaja de ser mínimamente invasiva, eficaz, costo efectivo y además, reduce los tiempos quirúrgicos en comparación a otras técnicas de marcación.⁹

OBJETIVO

El principal objetivo de este trabajo es determinar la tasa de identificación intra operatoria por el medico mastólogo de los ganglios marcados con suspensión de carbón activado previo a la neoadyuvancia. El objetivo secundario es determinar la concordancia entre los ganglios linfáticos marcados con carbón y aquellos considerados ganglios centinelas.

MATERIAL Y METODO

Pacientes:

Estudio retrospectivo realizado en una institución monovalente oncológica (Instituto Alexander Fleming) desde agosto del año 2016 hasta enero del año 2020. En pacientes con cáncer de mama y axila positiva con diagnóstico histológico que realiza tratamiento sistémico previo a la cirugía.

Se incluyeron 27 pacientes con cáncer de mama en estadios T1 – T3 que realizaron quimioterapia neoadyuvante y con axila con estadio N1 y N2. Aquellas pacientes con tumores T4, con enfermedad sistémica y aquellas que ya habían sido sometidas a cirugía axilar y/o biopsia de ganglio centinela fueron excluidas.

La información sobre las pacientes incluidas fue recabada de la historia clínica, el informe de las imágenes realizadas en la institución, el reporte del procedimiento quirúrgico y el informe anatomopatológico final.

Evaluación axilar:

A todas las pacientes se les realizó ecografía axilar con un transductor lineal multifrecuencia de 10 MHz (APPLIO 300 CANON®). El estudio fue llevado a cabo por tres médicos radiólogos con entre 4 y 25 años de experiencia en imágenes mamarias.

Aquellas pacientes que durante la ecografía axilar presentaron hallazgos sospechosos como, engrosamiento cortical focal o difuso mayor a 3,5 mm, pérdida del hilio graso, inversión del flujo Doppler, forma redonda del ganglio o una sumatoria de varios de estos hallazgos¹², fueron todas sometidas a punción biopsia core bajo guía ecográfica. Se utilizaron agujas semiautomáticas y automática 14 y 16 G.

El ganglio biopsiado fue siempre el más sospechoso del nivel 1. En el caso de que todos tuvieran el mismo grado de sospecha el ganglio biopsiado fue el más accesible y aquel que implicaba un menor riesgo de complicaciones durante y posterior a la punción.

Marcación ganglionar con suspensión de carbón activado:

En aquellas pacientes con resultado citológico intra procedimiento de positividad de enfermedad oncológica en los ganglios axilares durante la biopsia se procedió a realizar la marcación con suspensión de carbón activado (Mamograf®). Como se evidencia en la Figura 1. Esta es una sustancia estéril y no tóxica que está compuesta por concentración de carbón vegetal al 4%, polisorbato 80, cloruro de sodio y agua destilada.

Bajo guía ecográfica se colocó aproximadamente 0,2 a 0,3 ml en el área pericapsular del ganglio linfático biopsiado, como es evidenciado en la Figura 1, con el fin de no dificultar el posterior estudio anatomopatológico.

Figura 1.

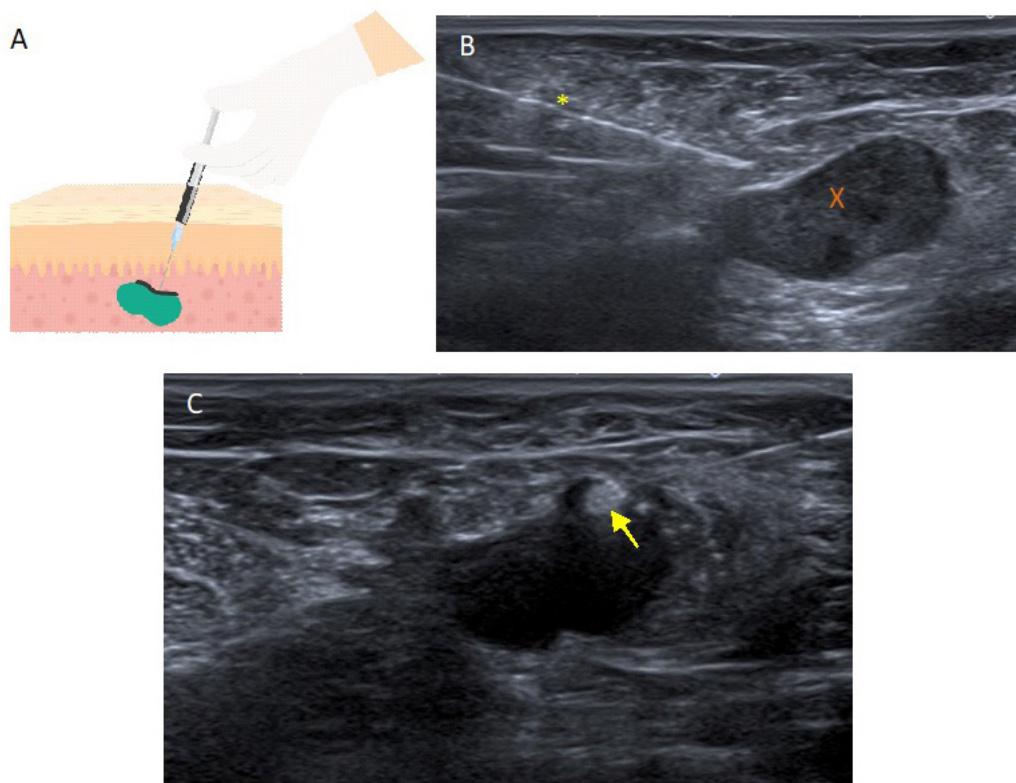


Diagrama A esquema en donde se puede evidenciar la correcta colocación de carbón en el tejido pericapsular del ganglio axilar biopsiado con resultado citológico positivo. Imagen B ecografía axilar en la cual se evidencia la aguja (*) en el tejido pericapsular del ganglio linfático (x) Imagen C ecografía axilar en la cual se evidencia el carbón siendo inyectado en el tejido pericapsular del ganglio (flecha).

Neoadyuvancia:

Todos los pacientes que fueron incluidos en este trabajo recibieron neoadyuvancia post la marcación del ganglio axilar biopsiado con resultado de positividad. Los regímenes utilizados fueron antraciclinas con o sin taxanos. Aquellas pacientes con receptores HER 2 positivos recibieron terapia antiHER (Trastuzumab y/o Trastuzumab + Pertuzumab).

Manejo quirúrgico:

Finalizado el tratamiento sistémico en una ventana de tiempo de aproximadamente un mes todas las pacientes fueron operadas.

En aquellas pacientes que realizaron biopsia de ganglio centinela el día previo o el mismo día, de la cirugía se realizó una linfografía axilar isotópica. Se inyectó peri areolar a nivel subdérmico 450 mCi de Tecnecio 99m. Posteriormente, se identificó el ganglio centinela con la sonda manual intraoperatoria de rayos gamma. Con el mismo fin, en el acto quirúrgico, se coloca 2cc azul patente en el sitio de inyección del Tecnecio 99m.

Aquellas pacientes a las cuales ya se había determinado realizar vaciamiento axilar no se le realizó ningún procedimiento previo a la cirugía.

Los ganglios con coloración azul o negra que fueron identificados de forma visual fueron removidos al igual que aquellos que presentaban más de un 10% de actividad radioactiva y aquellos que eran clínicamente palpables. Todos ellos fueron enviados al servicio de anatomía patológica para su congelación intraoperatoria y su posterior estudio.

Estudio anatomo - patológico:

Todos los ganglios recibidos por el servicio de anatomía patológica fueron disecados y seriados en tajadas paralelas de 2mm perpendicular al eje mayor de forma seriada en dos niveles y estudiados con técnica de hematoxilina y eosina. La técnica de inmunohistoquímica no se realizó de forma rutinaria.

La evaluación fue realizada por tres médicos patólogos.

Las micrometastasis y las células tumorales aisladas fueron consideradas como respuesta patológica parcial. Solo la ausencia de patología oncológica invasora en la axila fue considerada como respuesta patológica completa.

Análisis estadístico:

Se analizó la tasa de detección visual de la suspensión de carbón activado durante la cirugía axilar por el médico mastólogo.

Así mismo, se estudió la concordancia entre los ganglios linfáticos marcados con carbón y aquellos determinados como ganglios centinelas.

RESULTADOS

Para este estudio 27 pacientes fueron incluidas. La edad media fue de 41,2 años (rango: 26 - 81 años). El estadio axilar al momento del diagnóstico era N1 para 10 pacientes y N2 en 17 pacientes. Todas tuvieron confirmación citológica intra procedimiento de metástasis axilar previo al tratamiento sistémico. Por lo que se procedió a la marcación con suspensión de carbón activado en todos los casos.

Tabla 1.

Parámetro	Número de pacientes
Edad	
Menor a 40	10
Mayor a 40	17
Tipo histológico de tumor	
Carcinoma ductal infiltrante	25
Carcinoma lobulillar	0
Otros	2
Inmunofenotipos	
Luminal A	5
Luminal B	5
Her 2 +	14
Triple negativos	2
Desconocido*	1
Estadio axilar al momento del diagnóstico	
N1	10
N2	17
Morfología por ecografía ganglionar al momento del diagnóstico	
Engrosamiento cortical focal	4
Engrosamiento cortical difuso	6
Pérdida del hilio	16
Inversión del flujo y pérdida del hilio	1

Tabla en la cual se evidencian las características ecográficas de la axila y los ganglios axilares como también los resultados anatomopatológicos de las pacientes incluidas en el trabajo.* La biopsia fue realizada en otra institución.

Solo se efectuó la marcación del ganglio axilar biopsiado a pesar que se certificará la presencia ecográfica de más de un ganglio sospechoso de metástasis

Las características ecográficas de los ganglios sospechosos en la axila y los resultados de la evaluación anatomopatológicos tanto para el tumor mamario como para la axila fueron plasmados en la Tabla 1.

No se reportaron efectos adversos durante ni después del procedimiento de colocación de carbón.

Luego de realizado, el total de las pacientes (100%) comenzaron quimioterapia neoadyuvante y todas ellas fueron operadas en la institución (Instituto Alexander Fleming). La mediana de tiempo entre la colocación de carbón y el momento de la cirugía fue de aproximadamente 183 días.

Visualización intraoperatoria:

En cuanto a la técnica quirúrgica de las 27 pacientes, en 13 (48,14%) se realizó biopsia de ganglio centinela, a 5 (18,51%) se les realizó biopsia de ganglio centinela y vaciamiento ganglionar debido al resultado positivo de la congelación y 9 (33,33%) de las pacientes realizaron vaciamiento ganglionar por persistir axila positiva postneoadyuvancia.

El promedio de ganglios centinela obtenidos en todas las cirugías axilares fue de aproximadamente 4 ganglios sin embargo este número fue considerablemente mayor en las pacientes que fueron sometidas a vaciamiento axilar.

Del total de pacientes en 20 casos se realizó efectivamente la identificación por inspección visual de la suspensión de carbón activado en la cavidad axilar durante la cirugía. En 7 (25,9%) casos el carbón no fue detectado. La tasa de detección fue del 74,0%.

Figura 2.

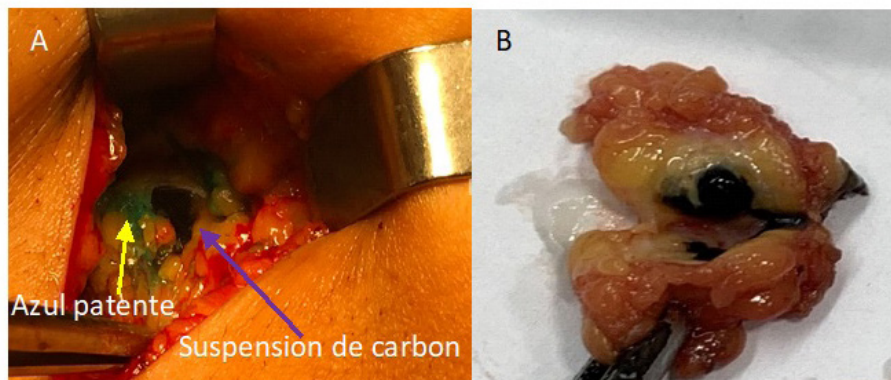


Figura A en donde se muestra la identificación visual intraoperatoria de la suspensión de carbón en la axila (flecha violeta), así mismo se puede ver trazos del azul patente (flecha amarilla) usado para la técnica de ganglio centinela. Figura B se ve la identificación visual de la suspensión del carbón en un ganglio linfático axilar y en el tejido graso pericapsular.

El tatuaje por carbón fue detectado en la grasa pericapsular de los ganglios y a nivel cortical. Como se evidencia en la Figura 2. Raramente se vio restos de pigmento dentro del ganglio. No se detectó migración de la tinta de carbón a otros ganglios linfáticos adyacentes.

Evaluación del ganglio centinela:

Del total de 20 pacientes en los cuales se identificó carbón visualmente en el acto quirúrgico, 16 se sometieron a biopsia de ganglio centinela. En 13 (81,25%) de ellos el ganglio centinela y el carbón coincidieron y en 3 (18,75%) el ganglio marcado no correspondía con el centinela.

En cuanto a la respuesta patológica de la axila post neoadyuvancia de las 13 pacientes en las que el ganglio marcado con carbón coincidía con el ganglio centinela 7 (53,84%) tuvieron respuesta patológica completa (RpC), 1 (7,69%) tuvo micrometastasis (imic) y 5 (38,46%) tuvieron macrometastasis.

En relación a las restantes 3 pacientes en las cuales no hubo coincidencia 2 (66,6%) tuvieron respuesta patológica completa y en 1 (33,3%) se identificó macrometastasis. Estos resultados se encuentran plasmados en el Diagrama 1.

Evaluación anatomopatológica del ganglio marcado:

La evaluación histológica de todos los ganglios marcados con carbón que fueron identificados durante la cirugía demostró la presencia de pigmento carbónico en la grasa pericapsular y restos en la corteza ganglionar. Esto es evidenciable en las imágenes que corresponden a la figura 3.

Figura 3.

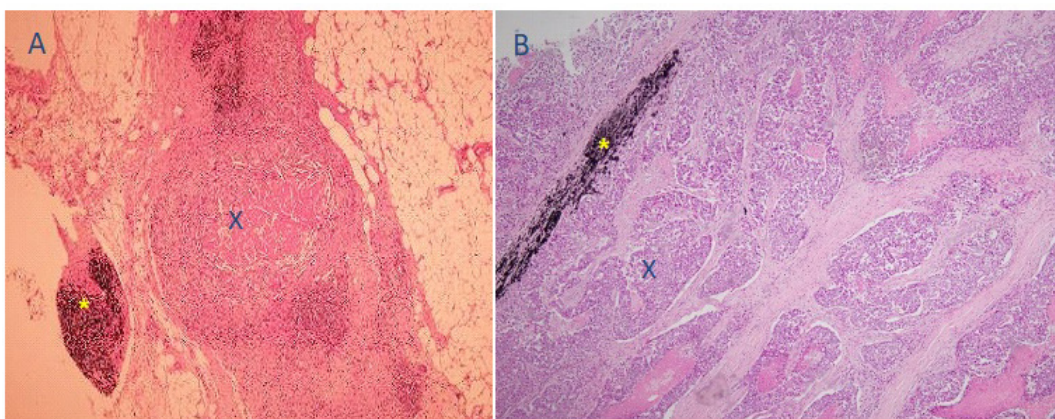


Imagen A en la cual se observa corte microscópico (técnica de hematoxilina y eosina X100) de un ganglio con respuesta patológica completa post quimioterapia en la cual se observa fibrosis (X) y rastros de pigmento de carbón en la grasa pericapsular (*). Imagen B muestra un corte microscópico (técnica de hematoxilina y eosina X100) de un ganglio linfático con respuesta patológica parcial a la quimioterapia. Áreas de enfermedad remanente pueden ser observadas (X) así como también pigmento de carbón a nivel pericapsular (*).

En los 7 casos en los cuales no se detectó el carbón de forma visual durante la cirugía en solo 1 (14,2%) caso restos de tinte fueron visualizados de forma microscópica en la grasa peri ganglionar.

En las pacientes en las cuales se detectó el carbón durante la cirugía y esta coincidía con el ganglio centinela la RpC fue obtenida en 53% de las pacientes.

En 6 de 16 pacientes en los cuales se detectó el carbón durante la cirugía y realizaron biopsia de ganglio centinela se evidenció presencia de tanto micrometastasis como de macrometastasis.

De estos casos, la enfermedad, se detectó en el ganglio marcado con carbón en 5 casos y solo 1 paciente no presentaban enfermedad residual en este ganglio pero si en otros ganglios axilares. Esto se encuentra ejemplificado en el diagrama 1.

Diagrama 1.

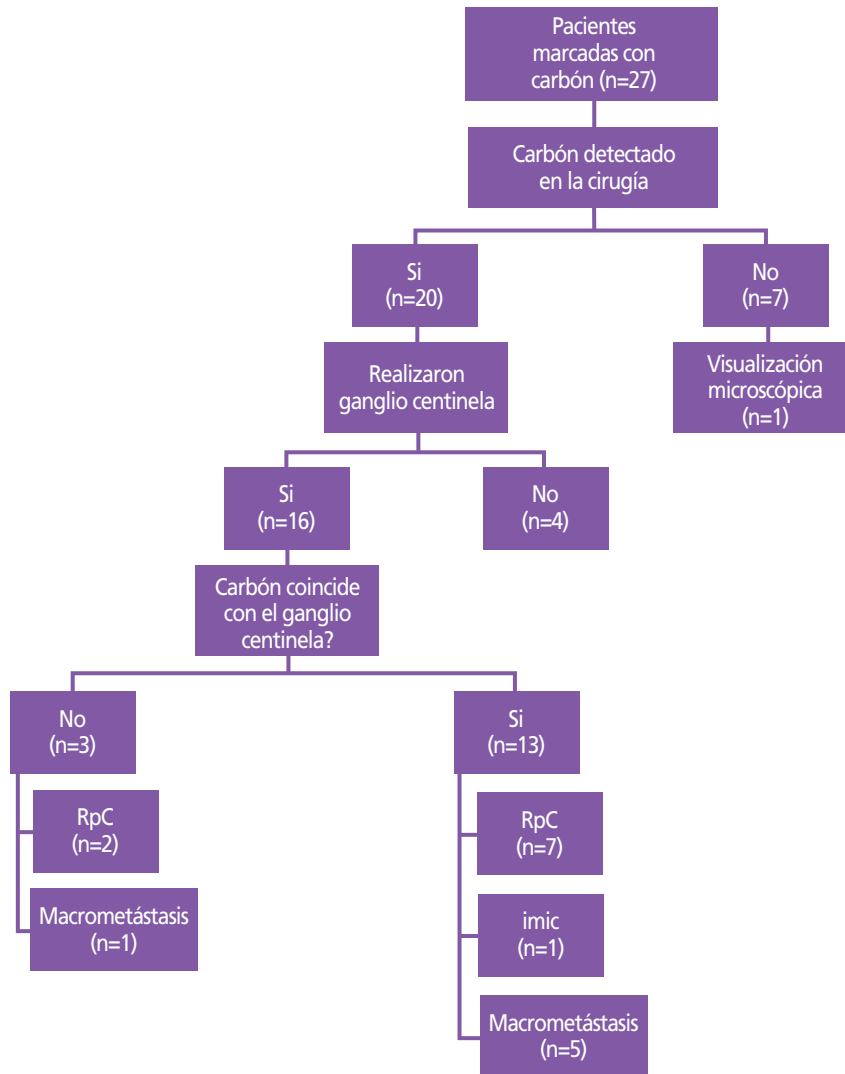


Diagrama que evidencia la cantidad de casos en los que el carbón fue identificado y en cuántos casos coincidía con el ganglio centinela y su posterior análisis histológico.

DISCUSION

La evaluación de la axila sigue siendo uno de los factores pronósticos más importantes en pacientes con cáncer de mama.

Sin embargo, la morbilidad del vaciamiento axilar para la evaluación del status axilar post neoadyuvancia es elevada. Múltiples trabajos como el meta análisis de Tee et al. han demostrado que la tasa de falsos negativos del ganglio centinela, evaluando un solo ganglio, post neoadyuvancia es clínicamente inaceptable.¹²

Posteriormente, devinieron otros estudios, como es el ACOSOG Z1071, en los que se comprobó una tasa de falsos negativos menor al 10% para la técnica de ganglio centinela, al examinar tres o más ganglios, usando un método dual e implementando la disección axilar dirigida.

El uso de la ecografía en combinación con la punción biopsia para la detección de metástasis axilares previo al tratamiento ha demostrado tener un sensibilidad en el rango de 50 - 73% y una especificidad del 70 - 96% según lo publicado por Van Rijk et al.¹³

Nuestros resultados preliminares confirman que los ganglios biopsiados con resultado positivo previo a la quimioterapia neoadyuvante pueden ser identificados durante el acto quirúrgico con una sensibilidad del 74%. En concordancia con lo publicado por Choy et al.⁹ y Parker et al.⁵

Esto catapultó a este método de marcación como una alternativa factible para realizar una disección axilar dirigida. Otras técnicas, con el mismo objetivo, fueron sugeridas en los trabajos de Claude et al, Straver et al.¹⁴ y Donker et al.¹⁵, como es el uso clips metálicos o semillas radioactivas.

La colocación de un clip en un ganglio puede ser un procedimiento relativamente simple, sin embargo la dificultad de este método reside en la identificación y localización del mismo luego de la QNA en pacientes con regresión de la enfermedad. El uso de semillas radioactivas ha demostrado ser un método más sofisticado pero así mismo, más costoso, se debe contar con la infraestructura para un correcto tratamiento del material radioactivo y hasta ahora hay incertidumbre sobre su seguridad oncológica a largo plazo.⁹

El uso de la suspensión de carbón activado ha demostrado ser un método simple y de bajo costo.² Se ha comprobado que el pigmento permanece en el tejido por un largo periodo de tiempo. En nuestro caso aproximadamente 183 días sin necesidad de realizar otros procedimientos para su localización en concordancia con la literatura.¹⁶

La identificación visual fue fácilmente realizada en los casos en el que la suspensión de carbón fue identificada. Sin embargo, como menciona el trabajo de Park et al.⁵ la distinción entre el azul patente y el pigmento carbónico puede ser sutil y todo un desafío para médicos no familiarizados con la técnica. Pero el uso de una técnica dual para la biopsia de ganglio centinela disminuye la importancia de la superposición de colores.²

En nuestro trabajo en 7 casos no se detectó pigmento carbónico visualmente durante la cirugía y en solo 1 de estos casos se detectaron restos microscópicos de carbón al momento de la evaluación histológica. Esto puede deberse a múltiples motivos. Uno de ellos, como menciona el trabajo de Choy et al.⁹ a la posible migración del pigmento carbónico fuera de la axila. Otro motivo pudo haber sido por dificultades técnicas al comienzo de nuestro protocolo por lo que en algunos casos se pudo haber colocado una menor cantidad de suspensión de carbón que la recomendada en la literatura. Finalmente, como mencionamos anteriormente, pudo haber habido casos en donde la superposición de colores haya dificultado la correcta identificación.²

Otros trabajos, como el de Claude et al., ha continuado la línea de investigación de ACOSOG Z1071 y ha demostrado que remover tanto el ganglio marcado y el ganglio centinela disminuye la tasa de falsos negativos a aproximadamente 1,4%.¹⁰

En nuestro estudio en el 81% de los casos el ganglio marcado con carbón correspondía al ganglio centinela.

En 3 casos el ganglio marcado no correspondía al ganglio centinela. En 1 de estas pacientes al realizar el estudio anatomopatológico se corroboró la presencia de enfermedad en la axila. Lo cual indica que para pacientes con axila positiva que han negativizado su status axilar posterior a la QNA la marcación con carbón sola no es un método adecuado¹. Estos resultados están en concordancia con los hallazgos plasmados por Park et al.⁵ (75%) pero en discordancia con los presentados por Choy et al.⁹ (96%) y Patel et al.² (98%).

Así mismo, también demuestra que la marcación con carbón no interfiere con la técnica estándar utilizada para la biopsia de ganglio centinela sino que inclusive ha demostrado mejorar la sensibilidad de la técnica.¹

La evaluación del ganglio marcado con carbón permite certificar la respuesta patológica axilar a la QNA.

CONCLUSIONES

Nuestra experiencia con el uso de suspensión de carbón para la marcación de ganglios citológicamente positivos previo al tratamiento de quimioterapia neoadyuvante ha demostrado ser una técnica factible, de bajo costo y con baja morbilidad para las pacientes. La identificación intra operatoria por técnica visual le asegura al médico

cirujano la disección de un ganglio positivo de inicio para su análisis anatomopatológico de respuesta. Hemos comprobado que la marcación con carbón no interfiere con la técnica estándar utilizada para la biopsia de ganglio centinela sino que su uso en conjunto mejora la técnica diagnóstica.

Se requieren estudios prospectivos y con mayor cantidad de pacientes para poder determinar el impacto clínico de la marcación axilar con carbón así como también poder determinar si el mismo tiene efectos secundarios a largo plazo y su seguridad oncológica a futuro.

REFERENCIAS

- Natsiopoulou, I, Intzes S, Liappis T et al., *Axillary Lymph Node Tattooing and targeted Axillary Dissection in Breast Cancer Patients as cN+ Before Neoadjuvant Chemotherapy and Became cN0 After Treatment*, *Clinical Breast Cancer*, 2019,19 (3): 208-215. ◀◀
- Patel R, MacKerricher W, Tsai J et al., *"Pretreatment Tattoo Marking of Suspicious Axillary Lymph Nodes: Reliability and Correlation with Sentinel Lymph Node"*, *Ann Surg Oncol*, 2019, 26 (8): 2452-2458. ◀◀◀◀
- Caudle A, Yang W, Krishnamurthy S et al., *"Improved axillary evaluation following neoadjuvant therapy for patients with node positive breast cancer using selective evaluation of clipped nodes: Implementation of targeted axillary dissection"*, *Journal of Clinical Oncology*, 2016, 34 (10): 1-7. ◀
- Kuerer H, Sahin A, Hunt K et al., *Incidence and impact of documented eradication of breast cancer axillary lymph node metastases before surgery in patients treated with neoadjuvant chemotherapy*, *Ann Surg.*, 1999, 230 (1): 72-78. ◀
- Park S, Koo J, Kim G et al., *"Feasibility of charcoal tattooing of cytology proven metastatic axillary lymph node at diagnosis and sentinel lymph node biopsy after neoadjuvant chemotherapy in breast cancer patients"*, *Cancer Res. Treat*, 2018, 50 (3): 801-812. ◀◀◀
- Kuehn T, Bauerfeind I, Fehm T et al., *"Sentinel-lymph-node biopsy in patients with breast cancer before and after neoadjuvant chemotherapy (SENTINA): a prospective, multicenter cohort study"*, *Lancet Oncol*, 2013, 14 (7): 609-18. ◀
- Boughey J, Suman V, Mittendorf E et al., *"Sentinel lymph node surgery after neoadjuvant chemotherapy in patients with node-positive breast cancer: the ACOSOG Z1071 (Alliance) clinical trial."* *JAMA*; 2013, 310 (14): 1455-61. ◀
- Boileau J, Poirier B, Basik M et al., *"Sentinel node biopsy after neoadjuvant chemotherapy in biopsy-proven node-positive breast cancer: the SN FNAC study"*, *J Clin Oncol*; 2015, 33 (3):258-64. ◀
- Choy N, Lipson J, Porter C et al., *"Initial results with preoperative tattooing of biopsied axillary lymph nodes and correlation to sentinel lymph nodes in breast cancer patients"*, *Ann Surg Onc*, 2018, 22 (2): 377-82 ◀◀◀◀◀
- Caudle A, Yang W, Krishnamurthy S, et al., *"Improved axillary evaluation following neoadjuvant therapy for patients with nodepositive breast cancer using selective evaluation of clipped nodes: implementation of targeted axillary dissection"*. *J Clin Oncol*, 2016, 34(10):1072-8. ◀
- V. Dialani, James D, Slantez P et al., *"A practical approach to imaging the axilla"*, *Insights Imaging*, 2015, 6:217-229.
- Chegade H, Headon H, Tokhy O, et al. *"Is sentinel lymph node biopsy a viable alternative to complete axillary dissection following neoadjuvant chemotherapy in women with node-positive breast cancer at diagnosis? An updated meta analysis involving 3,398 patients"*. *Am J Surg* 2016; 212 (5): 969-81. ◀◀
- Van Rijk M, Nieweg O, Rutgers E, et al., *"Sentinel node biopsy before neoadjuvant chemotherapy spares breast cancer patients axillary lymph node dissection"*, *Ann Surg Oncol*, 2006, 13 (4): 475-9. ◀
- Straver M, Loo C, Alderliesten T et al *"Marking the axilla with radioactive iodine seeds (MARI procedure) may reduce the need for axillary dissection after neoadjuvant chemotherapy if breast cancer"* *Br J Surg.*, 2010, 97 (8): 1226-31. ◀

15. Donker M, Straver M, Wesseling J et al., "Marking axillary lymph nodes with radioactive iodine seeds for axillary staging after neoadjuvant systemic treatment in breast cancer patients: The MARI procedure" *Ann Surg*, 2014, 261 (2): 378-382 ◀

16. Park S, Koo JS, Kim GM, et al. "Feasibility of charcoal tattooing of cytology-proven metastatic axillary lymph node at diagnosis and sentinel lymph node biopsy after neoadjuvant chemotherapy in breast cancer patients". *Cancer Res Treat*; 2018, 50(3):801-12. ◀

DEBATE

Dr. Uriburu: Muchas gracias por su presentación, muy interesante. Es muy difícil juntar casuística para hacer este tipo de trabajo, de hecho, nosotros queríamos hacer algo similar, pero cuesta el reclutamiento. Por eso como bien decís, falta más seguimiento y más casos para brindar conclusiones. Sin embargo, con la casuística que tienen ustedes han obtenido hallazgos similares a los de la literatura. Hoy la recomendación precisamente es postquímico neoadyuvante, utilizar el triple método, el radiocoloide, el azul y el marcar el ganglio previamente positivo, cuando la axila era previamente positiva. Porque como bien obtuvieron ustedes ese hallazgo, en un 20% de los casos el ganglio que era positivo anteriormente o sea 1 de cada 5 no es precisamente el centinela y eso si no lo tenemos marcado previamente con el carbón, por ahí nos estamos perdiendo de ese estudio. Ustedes tenían dos objetivos en su trabajo, uno primario que era ver la tasa de identificación, que fue el 74% y uno secundario que era ver la coincidencia entre el centinela y el ganglio marcado con carbón, que fue del 81%, que se asemeja a la literatura. A pesar de la escasa casuística, yo humildemente les recomendaría que lo pongas en tus conclusiones, porque fueron tus objetivos y fue lo que encontraste. Entonces aclarar, el objetivo primario fue este y esto fue lo que obtuvimos y el secundario fue este otro y esto fue lo que obtuvimos, que coincide con lo publicado en la literatura.

Quería preguntarte sobre las punciones que hacen de los ganglios. Has mencionado en varias oportunidades la citología. Te pregunto ¿la punción

preneoadyuvancia siempre la hacen con citología y a través de eso hacen todo el perfil inmunohistoquímico pensando en una quimioterapia neoadyuvante o hacen histología en algún caso?.

Dra. Piñeiro: Hacemos histología en todos los casos, sin embargo, en el momento de la biopsia contamos con patólogo presente, el cual nos puede extender el material y determinar si es positivo o no. Después obviamente se toma la muestra y esta se envía al Servicio de Anatomía Patológica para la inmunohistoquímica y la histología posterior.

Dr. Uriburu: Perfecto, entonces cada vez que la Dra. se refería a citología es en el momento de la obtención de la muestra para hacer ese análisis inmediato, el posterior es histológico.

Dr. Silva: Primero felicitar por el trabajo, muy bueno. Creo que más que bien para el medio en el que se hizo esto y con las limitaciones que a veces uno tiene. Generalmente nos sucede y la duda es, cuando hay más de un ganglio sospechoso y en ese caso si excluyó del estudio o se marca más de un ganglio con el carbón. Creo que puede ser algo difícil y que a nosotros se nos plantea, entonces quería saber su opinión al respecto.

Dra. Piñeiro: Nosotros en el caso de haber más de un ganglio sospechoso intentamos biopsiar el ganglio que se encuentre en el nivel 1 más bajo, porque suponemos que ese podría llegar a ser el ganglio centinela. Solo biopsiamos un ganglio. Siempre es el más sospechoso y que esté en el nivel 1 más bajo.

Dra. Longarela: Felicidades a la Dra. por el trabajo, muy claro, muy interesante. Me adhiero a la pregunta que realizó el Dr. Silva, si se biopsiaba uno solo o más ganglios y qué cantidad de carbón utilizan.

Dra. Piñeiro: Nosotros ponemos 0.2 a 0.3 en la grasa pericapsular, eso es importante, colocarlo en la grasa pericapsular para no dificultar después el estudio anatomopatológico del ganglio.

Dra. Longarela: Perfecto, muchas gracias.

Dra. Azar: Primero felicitarte por el trabajo. Excelente. Quería preguntarte, porque nosotros estamos haciendo nuestra experiencia y tenemos bastantes dificultades con la congelación de estos ganglios, sobre todo entendiendo que cualquier enfermedad residual en el ganglio es considerado positivo y amerita un VAC. Hemos tenido dificultades en la detección de enfermedad durante la congelación, sobre todo en esos ganglios que han sido positivos y que se negativizan con la quimio. De a poco están haciendo nuestros patólogos su curva de aprendizaje, pero hemos tenido dificultades y mucho ganglio positivo en diferido.

Dr. Uriburu: Dra. Piñeiro ¿han tenido alguna dificultad en la congelación de estos ganglios?

Dra. Piñeiro: No que lo hayan referido los mastólogos.

Dr. Isetta: Te felicito por el trabajo, es muy claro e interesante. Lo que nos había ocurrido a nosotros es que en un momento intentábamos marcar ganglios con un clip, lo cual es bastante más difícil que usar carbón y por otro lado nos generaba un problema porque teníamos que buscar el clip en el ganglio. En el ganglio no estaba, no sabíamos si estaba en la grasa perdido, no sé qué te parece, qué experiencia tenés o qué opinión tenés de eso. Utilizamos hoy en día carbón también, no sé qué te parece a vos.

Dra. Piñeiro: Nosotros no tenemos experiencia en utilizar clip en la marcación axilar, sin embargo,

la literatura menciona que usar clip tiene la desventaja que puede migrar y asimismo requiere un mayor tiempo quirúrgico, debido a que uno tiene que sacar los ganglios y después enviarlos al servicio de imágenes para realizar una placa y certificar que realmente esté el clip. Existen otras alternativas como las semillas radiactivas, sin embargo, estos son procedimientos mucho más costosos en los cuales no está asegurada la seguridad oncológica hasta el día de hoy y se requiere de la infraestructura. Hoy por hoy hay un clip que se llama clip de hidrogel que todavía no está aprobado por la ANMAT que lo tiene una marca que se llama MAMMOTOME. Aparentemente es un clip que se llena de agua, se expande y es más fácil poder detectarlo.

Dr. Yaniuk: Felicitarlos por el trabajo, excelente. Nosotros en el hospital Piñeiro también hacemos histología del ganglio con una aguja semiautomática de 18 G y con patólogo presente, lo que nos parece muy importante. En un principio en nuestra curva tenemos muy poca casuística comparada con el Instituto Fleming y en los primeros ganglios lo hacíamos intraganglionar y después en el estudio intraoperatorio se nos dificultaba encontrar el ganglio. En los últimos lo hicimos, como bien describió la Dra., pericapsular y ahí tuvimos mejor hallazgo. Sin embargo, siempre que uno resecaba el ganglio, los patólogos lo encontraban. Nos costó también el tema de la cantidad, quizá en la curva de aprendizaje, de ml de carbón utilizado. Nosotros usamos 0.3 y con eso tuvimos una buena respuesta de hallazgos. Creo que sería interesante que como hay poca casuística, proponer si les parece en algún momento, hacer un estudio multicéntrico y juntar casos. Me parece que sería interesante para ver un poco más con respecto a este triple método y poder comparar todos juntos los hallazgos. Muchas gracias y felicitaciones de nuevo.

Dr. Uriburu: Muchas gracias Dra. Piñeiro, muy bien por su presentación, muy prolija.